

NIIOS Nieuwsbrief

Netherlands Institute for Innovative Ocular Surgery

Laan op Zuid 88 - 3071 AA Rotterdam
Tel 010 297 4444 - Fax 010 297 4440
info@niios.com - www.niios.com



PAGINA 2
WCN ONTWIKKELT
GEAUTOMATISEERDE
TRANSPLANTATIE-SLAGINGSKANS
MODULE

PAGINA 2
DR MELLES ONTVANGT ZIRM
AWARD IN PRAAG

PAGINA 3
NIIOS EYE SCENE INVESTIGATION

PAGINA 3
RESULTATEN ENDOTHELIALE
KERATOPLASTIEK STEEDS BETER

PAGINA 4
GEÏSOLEERDE BOWMAN LAYER
TRANSPLANTATIE

PAGINA 4
TIEN JAAR NA EERSTE
ENDOTHELIALE KERATOPLASTIEK

Tien jaar NIIOS 'wetlab instructional courses' in lamellaire keratoplastiek

NIIOS-team geeft chirurgisch onderwijs aan Johns Hopkins University

In 2000 werd het eerste chirurgische wetlab georganiseerd om de door het NIIOS ontwikkelde technieken voor lamellaire hoornvliestransplantatie te onderwijzen aan collega-oogartsen. Vele jaren trad de firma DORC op als gastheer en stonden de oefenmicroscopen in de 'showroom' van hun ruime faciliteiten in Zuidland. Nadat het NIIOS in 2007 haar nieuwe locatie aan de Laan Op Zuid 88 in gebruik nam, konden de cursussen onder eigen dak plaatsvinden. Inmiddels hebben zo'n 600 met name buitenlandse oogartsen deelgenomen aan de cursussen die om de twee maanden worden gegeven en ook in 2010 weer op veel enthousiasme blijken te kunnen rekenen.

Hoewel het in de lijn der verwachting ligt dat na tien jaar iedere corneachirurg nu wel op de hoogte is en de 'pool' van geïnteresseerde collega's langzaam moet opdrogen, blijkt het tegendeel waar. Niet alleen ronden ieder jaar weer nieuwe oogartsen hun studie af maar ook nam de populariteit van de lamellaire keratoplastiek internationaal zo'n vlucht dat de DVD's en ander onderwijsmateriaal niet zijn aan te slepen. Qua capaciteit zat het NIIOS met tien deelnemers per keer op haar maximum en een verhoging van het aantal cursusdata per jaar legt een te groot beslag op de organisatie en overige activiteiten.

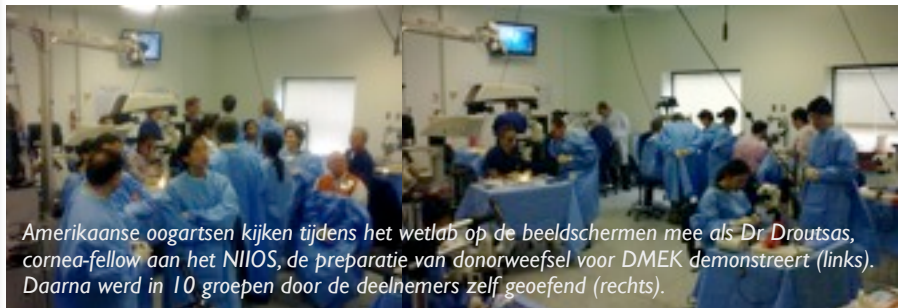Een grootschaliger aanpak werd daarom gezocht in het organiseren van wetlabs op locatie. Het verzoek hiertoe lag er al een tijd en na een aantal goed ontvangen 'instructional courses' in Duitsland werd in 2009 ook Spanje aangedaan. Veel voorbereiding maar daar staat tegenover dat per cursusdag veel meer oogartsen kunnen deelnemen.

In februari 2010 maakten het NIIOS team de benodigde spullen de oversteek naar Baltimore in de Verenigde Staten, waar een symposium voor 100 oogartsen over Fuchs endotheeldystrofie was georganiseerd aan de Johns Hopkins Universiteit / het Wilmer Eye Institute. Op het wetlab beet dr Konstantinos Droutsas, fellow aan het NIIOS, de spits af met een 'live'-demonstratie van de DMEK operatietechniek. Daarna gingen de overwegend Amerikaanse oogartsen zelf aan de slag onder begeleiding van het NIIOS team.



VERWIJZINGEN NAAR MELLES HOORNVLIESKLINIEK ROTTERDAM

Verwijzen naar Melles Hoornvlieskliniek Rotterdam kan per e-mail en fax. Als bijlage bij deze nieuwsbrief vindt u een **verwijsfax voor cornea-patiënten**. Indien gefaxt naar nummer **010 297 4440** wordt de patiënt door één van onze medewerkers opgeroepen.



Amerikaanse oogartsen kijken tijdens het wetlab op de beeldschermen mee als Dr Droutsas, cornea-fellow aan het NIIOS, de preparatie van donorweefsel voor DMEK demonstreert (links). Daarna werd in 10 groepen door de deelnemers zelf geoefend (rechts).



Op het Johns Hopkins Symposium in het historische auditorium gaf Dr Dapena, oogarts aan het NIIOS, een lezing over de 'no touch' DMEK hoornvliestransplantatie-techniek.

Cornea & Research fellows 2009 / 2010



Konstantinos Droutsas



Martin Dirisamer

NIOS publicaties 2009 / 2010

- ♦ Dapena I, Moutsouris M, Ham L, Melles GRJ. Graft detachment rate in Descemet membrane endothelial keratoplasty (DMEK). Ophthalmology. In press.
- ♦ Lie JT, Groeneveld EA, Ham L, van der Wees J, Melles GRJ. More efficient use of donor corneal tissue with Descemet membrane endothelial keratoplasty (DMEK): Two lamellar keratoplasty procedures with one donor cornea. Br J Ophthalmol. Accepted.
- ♦ Lie JT, Droutsas K, Ham L, Dapena I, Ververs B, Otten H, van der Wees J, Melles GRJ. Isolated Bowman layer transplantation to manage persistent subepithelial haze after excimer laser surface ablation. J Cataract Refract Surg. Accepted.
- ♦ Ham L, Dapena I, van der Wees J, Melles GRJ. Secondary DMEK for low visual outcome after DSEK: Donor posterior stroma may limit visual acuity in endothelial keratoplasty. Cornea. Accepted.
- ♦ Dapena I, Ham L, van Luijk C, van der Wees J, Melles GRJ. Back-up procedure for graft failure in Descemet membrane endothelial keratoplasty (DMEK). Br J Ophthalmol. Accepted.
- ♦ Moutsouris K, Ham L, Dapena I, van der Wees J, Melles GRJ. Radial graft contraction may relate to subnormal visual acuity in Descemet stripping (automated) endothelial keratoplasty. Br J Ophthalmol. Accepted.
- ♦ Balachandran C, Ham L, Dapena I, van der Wees J, Melles GRJ. Reply to comment by Price et al on 'Spontaneous clearance despite graft detachment after DMEK'. Am J Ophthalmol. Accepted.
- ♦ Balachandran C, Ham L, Dapena I, van der Wees J, Melles GRJ. Reply to comment by Stewart et al on 'Spontaneous clearance despite graft detachment after DMEK' Am J Ophthalmol. Accepted.
- ♦ Lie JT, Birbal R, Ham L, van der Wees J, Melles GRJ. Reply: Thin DSEK versus DMEK. J Cataract Refract Surg. In press.
- ♦ Nieuwendaal CP, van Velthoven MEJ, Bialosterski C, van der Meulen IJE, Lapid-Gortzak R, Melles GRJ, Verbraak FD. Thickness measurements of donor posterior discs after Descemet-stripping endothelial keratoplasty with anterior segment optical coherence tomography. Cornea 2009;28:298-303.
- ♦ Ham L, Balachandran C, Verschoor AM, van der Wees J, Melles GRJ. Visual rehabilitation rate after isolated Descemet membrane transplantation: Descemet membrane endothelial keratoplasty. Arch Ophthalmol. 2009;127:252-5.
- ♦ Ham L, van Luijk C, Dapena I, Wong TH, Birbal R, van der Wees J, Melles GRJ. Endothelial cell density after Descemet membrane endothelial keratoplasty (DMEK): 1- to 2-year follow-up. Am J Ophthalmol. 2009;148:521-7.
- ♦ Balachandran C, Ham L, Birbal R, Wong TH, van der Wees J, Melles GRJ. Simple technique for graft insertion in Descemet-stripping (automated) endothelial keratoplasty using a 30-gauge needle. J Cataract Refract Surg. 2009;35:625-8.
- ♦ Ham L, Dapena I, van Luijk C, van der Wees J, Melles GRJ. Descemet membrane endothelial keratoplasty (DMEK) for Fuchs endothelial dystrophy: review of the first 50 consecutive cases. Eye. 2009;23:1990-8.
- ♦ Dapena I, Ham L, Melles GRJ. Endothelial keratoplasty: DSEK/DSAEK or DMEK - the thinner the better? Curr Opin Ophthalmol. 2009;20:299-307.
- ♦ Balachandran C, Ham L, Verschoor CA, Ong TS, van der Wees J, Melles GRJ. Spontaneous corneal clearance despite graft detachment in Descemet membrane endothelial Keratoplasty (DMEK). Am J Ophthalmol. 2009;148:227-34.
- ♦ Dapena I, Ham L, Tabak S, Balachandran C, Melles GRJ. Phacoemulsification after Descemet membrane endothelial keratoplasty. J Cataract Refract Surg. 2009;35:1314-5.
- ♦ Dapena I, Ham L, Lie JT, van der Wees J, Melles GRJ. Queratoplastia endotelial de membrana de Descemet (DMEK): Resultados a dos anos. Arch Soc Esp Oftalmol. 2009;84:237-44.

Weefselcentrum Nederland applicatie minimaliseert donorweefselverlies
WCN ontwikkelt geautomatiseerde 'transplantatie-slagingskans' module

Door de weefselbanken wordt donorweefsel uitgenomen en gepreserveerd om het beschikbaar te maken voor transplantatie. Een aanzienlijk deel van het weefsel wordt gedurende het preservatieproces echter afgekeurd, niet zelden 'aan het eind van de rit'. Teleurstellend voor alle betrokkenen en tevens een verliespost, temeer daar de overheid aanstuurt op marktwerking in de zorg en bedrijfseconomische aspecten steeds zwaarder gaan wegen.

Het overschot aan donorweefsel wordt momenteel gereguleerd met een maximale donorleeftijd, bijvoorbeeld 75 jaar voor hoornvliesdonoren. Een ongelukkige situatie daar weefsel van oudere donoren bepaalde voordelen biedt die nu verloren gaan. Het lag dus voor de hand te zoeken naar een filter dat leeftijdsspreiding toestaat en tegelijkertijd de kans op afkeuring vermindert.

Vanuit deze gedachte werd in de afgelopen jaren de 'Weefselcentrum Nederland module' ontwikkeld, een ICT-applicatie die de beschikbare gegevens van potentiële donoren via een algoritme toetst aan logistieke (tijdspijp en plaats overlijden, reactietijd uitnameteams, aanvragen donorweefsel, etc.) en historische criteria (oorzaak overlijden, bijkomende pathologie, leeftijd, etc.). Op basis hiervan wordt de kans berekend dat het weefsel daadwerkelijk wordt getransplanteerd en kunnen ook vraag en aanbod op elkaar worden afgestemd. De kans op afkeuring wordt geminimaliseerd en voor alle betrokkenen ontstaat een optimale situatie: voor de artsen in de donatieziekenhuizen, voor de weefselbanken, voor patiënten in de ontvangerziekenhuizen en niet in de laatste plaats voor de nabestaanden.

'Screen-shot' van de ICT-applicatie zoals ontworpen door WCN

Eindadvies m.b.t. donor 10.0975, 24-9-1933 M
 De kans dat één of meerdere weefsels van de door u aangemelde potentiële donor voor transplantatie in aanmerking komt is:

66% (HOOG GEMIDDELD)

O.b.v. de ingevoerde data is het advies de aanmelding van de potentiële donor te continueren. Hierna worden daarvoor weefselspecifieke vragen gesteld.

U kunt dit automatisch gegenereerde advies opvolgen of 'overrulen' met een eigen, zwaarder wegend advies.

[Advies volgen / Aanmelding continueren](#) [Advies negeren / Aanmelding afbreken](#)



Dr. Mathias Zirm verhaalde over het pionierswerk van zijn grootvader dat zich nu belichaamd ziet in de 'Zirm award'.

Prijs vernoemd naar de eerste oogarts die een perforerende hoornvliestransplantatie verrichtte, overhandigd door zijn kleinzoon
Dr Melles ontvangt Zirm Award in Praag

In 1905 verrichtte dr Eduard Zirm de eerste succesvolle perforerende hoornvliestransplantatie in Olomouc in (Tsjecho)slowakije. Een patiënt met een bilateraal leukoom t.g.v. een chemisch trauma ontving een donorhoornvlies van een 11 jaar oude donor.

Met een 'von Hippel trepaan' (ontwikkeld door dr Arthur von Hippel, die de eerste lamellaire keratoplastiek verrichtte in 1888) werd een 5 mm corneale button getransplanteerd en gefixeerd met 'overliggende' hechtingen. De operatie vormde een mijlpaal omdat een eeuw lang alle pogingen mislukten.

Op het Tsjechische 'Society of Cataract and Refractive surgery' congres in Praag op 10/11 december 2009 overhandigde dr Zirm's kleinzoon, Univ.-Prof. Dr. Mathias Zirm, nu een vooraanstaand oogarts in Oostenrijk, de eerste 'Zirm Award' aan dr Melles voor de meer recente ontwikkelingen op het gebied van de (weliswaar lamellaire) hoornvliestransplantatie-chirurgie.

Win een gratis 'NIIOS wetlab instruction course' in Rotterdam

'NIIOS eye scene investigation'

Is er meer tussen hemel en aarde? In Rotterdam wel. Fascinerende verhalen, opmerkelijke klinische bevindingen, onbegrepen beelden en observaties die volgens de tekstboeken niet mogen voorkomen. Deze 'eye-openers' worden doorgaans snel gerationaliseerd en kunnen niet rekenen op een warm welkom in de medische literatuur. Ze passen niet in deze wereld.

Desalniettemin verdienen feiten die experts doen verbleken, ingesleten dogma's verkarikaturiseren en de vloer aanvegen met geaccepteerde 'proof of principles', variërend van klinische uitdagingen tot spookverhalen, toch wel enige aandacht. Deze wetenschappelijk ondergeschoven kindjes vinden nu een thuis in de 'NIIOS eye scene investigation'.

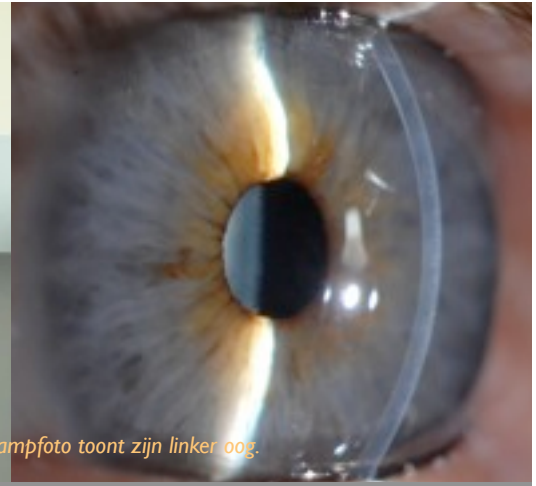In de jaren 90 trad bij deze 48-jarige patiënt na een penetrerende keratoplastiek in het rechter oog een endophthalmitis op, als gevolg waarvan dit oog werd geënuceerd. Kunt u, met deze schat aan informatie, onderstaande vragen beantwoorden?

- ☞ Wat is er gebeurd met cq in het linker oog?
- ☞ Wat probeert de patiënt u duidelijk te maken?
- ☞ Welke consequentie heeft deze bevinding voor de hoornvliestransplantatiechirurgie?

Vul de antwoorden op bovenstaande vragen in op www.nios.com → NIIOS Quiz. Onder de inzendingen met correcte antwoorden wordt een gratis 'NIIOS wetlab instruction course' deelname verloot.



Dhr van der Ploeg wijst de antwoorden op de vragen in de NIIOS Quiz aan. De spleetlampfoto toont zijn linker oog.



Follow-up hoornvliestransplantatie naar Amerikaans model

Resultaten endotheliale keratoplastiek steeds beter

Na de introductie van het concept voor 'deep lamellar endothelial keratoplasty' (DLEK) en 'Descemet stripping endothelial keratoplasty' (DSEK/ DSAEK) ter behandeling van hoornvliesendotheelaandoeningen, beschreef het NIIOS recent een techniek voor transplantatie van een geïsoleerde donor Descemet membrane: 'Descemet membrane endothelial keratoplasty' (DMEK).

Onlangs werden de eerste 100 opeenvolgende ogen met een DMEK t.b.v. een Fuchse endotheldystrofie geëvalueerd. Bij ogen met een functioneel

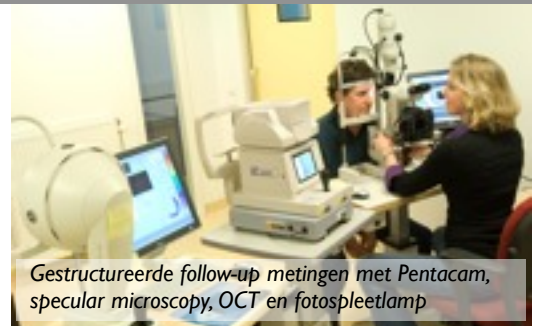transplantaat en normale visuspotentie (n=81) werd een best gecorrigeerde visus van ≥ 0.5 gehaald bij 79% na één maand, bij 94% na drie maanden, en bij 96% na zes maanden; en ≥ 0.8 bij respectievelijk 54%, 64%, en 74%. De endotheelceldichtheid was

**DMEK voor
Fuchse endotheldystrofie:
Binnen 1-6 maanden
74% ≥ 0.8 visus**

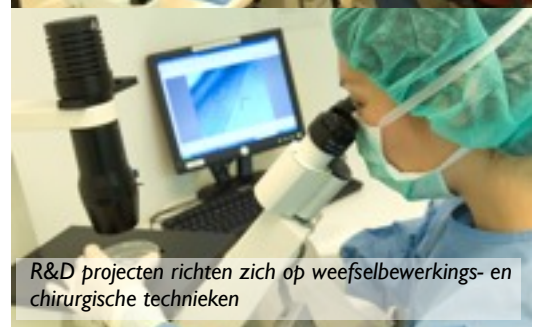gemiddeld 2630 (± 190) cells/mm² vóór, en 1800 (± 540) cells/mm² zes maanden na operatie (n=76). In 16 ogen werd een 'secondary DSEK' verricht.

In het NIIOS verbeteren de klinische resultaten nog steeds door de lopende R&D projecten m.b.t. weefselvoorbewerking en -preservatie, de verfijning van de chirurgische techniek en de instrumenten, en de nauwgezette follow-up van alle operatiepatiënten op regelmatige postoperatieve tijdsintervallen. Een 3/4 meerderheid van de patiënten bereikt reeds een snel en vrijwel compleet visusherstel binnen enkele maanden. De endotheelceloverleving lijkt gelijk of zelfs iets beter dan na DLEK en DSEK/ DSAEK. Het 'niet aanslaan' van het transplantaat in 2-5% van de behandelingen is de voornaamste, overigens goed te behandelen complicatie van de procedure.

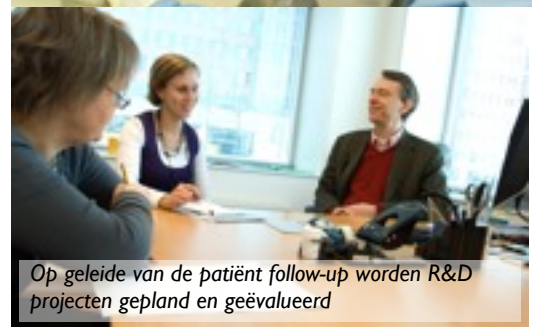Ham L, Dapena I, van Luijk C, van der Wees J, Melles GRJ. Descemet membrane endothelial keratoplasty (DMEK) for Fuchs endothelial dystrophy: review of the first 50 consecutive cases. Eye. 2009;23:1990-8.



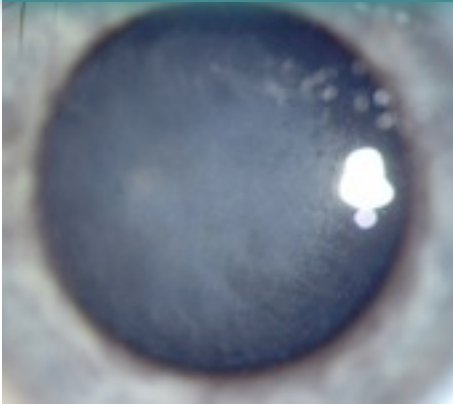
Gestructureerde follow-up metingen met Pentacam, specular microscopy, OCT en fotospleetlamp



R&D projecten richten zich op weefselbewerkings- en chirurgische technieken



Op geleide van de patiënt follow-up worden R&D projecten gepland en geëvalueerd



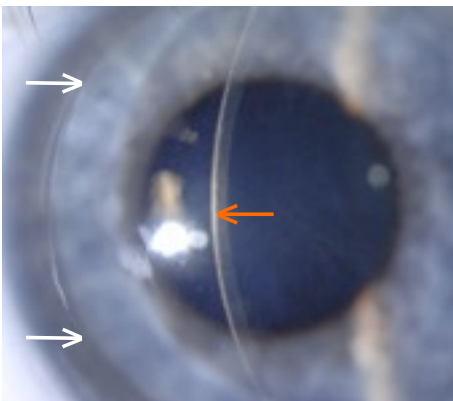
NIIOS introduceert nieuw concept in lamellaire keratoplastiek
Geïsoleerde Bowman layer transplantatie

Hoewel subepitheliale haze na PRK of LASEK kan worden behandeld met een re-ablatie gecombineerd met mitomycine 0.02% is persisterende haze moeilijk te behandelen anders dan met een anterieure lamellaire keratoplastiek. Daar haze niet of nauwelijks voorkomt na traumatische of iatrogene abrasio lijkt de aanwezigheid van een anatomische Bowman layer bepalend voor het optreden van een subepitheliale littekenreactie. Het NIIOS ontwikkelde daarom een techniek voor geïsoleerde donor Bowman layer transplantatie ter behandeling van oppervlakkige cornealittekens.

De eerste klinische ervaringen zijn veelbelovend en wijzen erop dat geïsoleerde Bowman layer transplantatie een relatief veilig en effectief alternatief kan blijken in de behandeling van o.a. post-excimer haze.

Lie JT, Droustas K, Ham L, Dapena I, Ververs B, Otten H, van der Wees J, Melles GRJ. Isolated Bowman layer transplantation to manage persistent subepithelial haze after excimer laser surface ablation. J Cataract Refract Surg. In press.

Spleetlampfoto's vóór (Boven) en na (Onder) 'isolated Bowman layer transplantation' ter behandeling van graad 4+ haze na LASEK. Het ongehechte Bowman transplantaat (oranje pijl) ligt op een 9.0 mm 'host stromal bed' (witte pijlen) na litteken dissectie met de femtosecond laser. De visus - met sclerale contactlens - verbeterde van 0.5 naar 1.2, binnen zes weken na operatie.



Eerste patiëntengroep met een posterieure lamellaire keratoplastiek (PLK) ofwel een 'diep lamellar endothelial keratoplasty' (DLEK)

Tien jaar na eerste endotheliale keratoplastiek

Tussen maart 1998 en november 2001 werd de eerste succesvolle serie endotheliale keratoplastieken verricht, de posterieure lamellaire keratoplastiek (PLK) of 'diep lamellar endothelial keratoplasty' (DLEK) (voordat in 2001 werd overgegaan op 'Descemet stripping endothelial keratoplasty' (DSEK)). Tien jaar later konden de meeste PLK/DLEK-patiënten opnieuw worden onderzocht. Naast het documenteren van de conditie van de getransplanteerde cornea vroegen wij de pionier-patiënten hoe zij terugkeken op de operatie en hoe het hen daarna is vergaan. Hieronder het interview met Mw Cornelissen-van Gils, wier verhaal in grote lijnen overeenkomt met dat van de andere patiënten.

Hoe zag uw wereld er uit voorafgaand aan de operatie?

"Tja wat zal ik daarop antwoorden? Volgens mij heb ik nooit goed gezien. Vroeger werkte ik in de tuinbouw. Op de akkers. Dat ging allemaal wel en het huishouden kon ik ook goed bijhouden. Maar ik moest wel héél voorzichtig zijn. De mensen aan de overkant van de straat kon ik niet zien. Bij het oversteken luisterde ik heel goed of ik een auto hoorde aankomen. Veel auto's hebben vaak voor mij moeten remmen, maar tot ongelukken heeft dat niet geleid!"



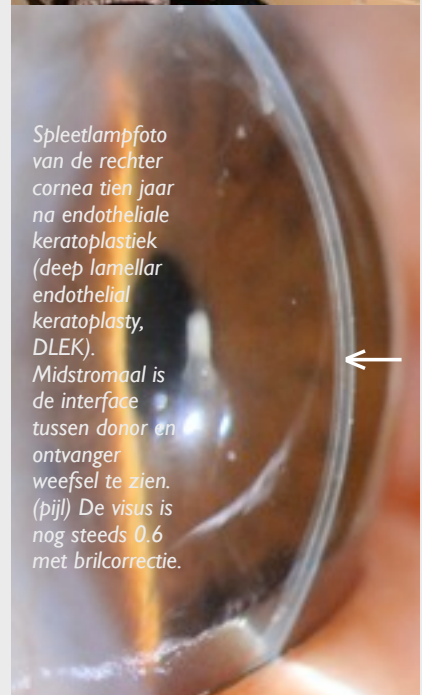Mw Cornelissen - van Gils

Hoe bent u over de techniek van dr Melles geïnformeerd?

"Mijn oogarts in Breda had mij doorverwezen. Dr Melles vond mij wel een geschikte patiënt voor zijn nieuwe operatietechniek. Nou ja, daar heb ik toen maar voor gekozen. Ik dacht: dan leert de dokter er misschien wat van en kan hij er andere mensen mee helpen."

Wat kunt u over de operatie en de tijd daarna vertellen?

"Dr Melles heeft mij dus aan mijn rechteroog geopereerd. Ik moest nog een handtekening op een formulier zetten. De operatie is heel goed verlopen! Het is zó goed uitgevallen - ik kan er niet beter over spreken. Ik merkte vrij snel dat ik beter kon gaan zien. Niet langer een gevaar voor het verkeer; geen piepende remmen meer! Ik heb eigenlijk nooit meer klachten aan dat oog gehad. Dat is bij mijn linkeroog wel anders."



Spleetlampfoto van de rechter cornea tien jaar na endotheliale keratoplastiek (diep lamellar endothelial keratoplasty, DLEK). Midstromaal is de interface tussen donor en ontvanger weefsel te zien. (pijl) De visus is nog steeds 0.6 met brilcorrectie.

Vertelt u eens over uw linkeroog?

"Twee jaar later was in mijn linkeroog ook een hoornvliestransplantatie nodig. Ik kon helaas niet kiezen voor de nieuwe operatietechniek en toen is mijn hele hoornvlies vervangen met hechtingen. Eigenlijk heb ik altijd pech gehad aan dit oog. Ik zie er een stuk minder mee, ongeveer hetzelfde als vóór de operatie. En het doet nog vaak zeer. Als het aan mij had gelegen had ik de operatie van dr Melles weer willen hebben!" [Volgens protocol werd in de beginfase slechts aan één oog een endotheliale keratoplastiek verricht; red.]

Hoe was uw bezoek aan de Melles Hoornvlieskliniek Rotterdam?

"Het was heel leuk om dr Melles weer te zien. Er is eigenlijk niets veranderd. Alle medewerkers waren heel behulpzaam en attent. Ze hebben mijn zicht gemeten en daaruit bleek ook het verschil tussen links en rechts."